

Right Ventricular Function Assessment Using Speckle Tracking Method In Chronic Obstructive Pulmonary Disease

Mochamad Arif Nugroho, Amiliana M Susanto, Renan Sukmawan, Aryo S Kuncoro, Dewiana Kusmana, Poppy S Roebiono, M Munawar, Ganesja M Harimurti

Background In daily practice, evaluation of RV useful in patients with COPD because of its affect prognostic value. Invasive and non-invasive imaging in the evaluation of RV function has several limitations because RV geometry. Speckle tracking is a modality of echocardiography. Speckle tracking can determine strain of myocardium. When compared with strain derived Tissue Doppler, Speckle tracking strain independent of angle so that the measurement of strain to be more reliable. And so far RV assessment with Speckle tracking is still a less investigated. Is there any difference between RV function on echocardiography examination using Speckle tracking methods with varying degrees of COPD?

Methods Cross-sectional study conducted in 59 people with COPD who had performed spirometry examination for the classification of severity COPD. Then the patient performed an echocardiography examination using Speckle tracking methods. Then Data will analyze by testing the difference between Speckle tracking and the severity of COPD and also between Speckle tracking and pulmonary hypertension

Result There COPD subjects 10.2% and 37.3% mild COPD subject was, with men more than women. There were no significant differences between the severity of COPD and right ventricular function using Speckle tracking method. There is a global strain value was higher in non-pulmonary hypertension subjects when compared with pulmonary hypertension subjects but the difference was not significant ($p = 0.09$)

Conclusion There were no significant differences between the severity of COPD and RV function using Speckle tracking methods.

(J Kardiol Indones. 2010;31:156-64)

Keywords: COPD, 2D Speckle Tracking, Global Strain, Pulmonary hypertension

Department of Cardiology and Vascular Medicine, Faculty of Medicine, University of Indonesia and National Cardiovascular Center Harapan Kita, Jakarta

Penilaian Fungsi Ventrikel Kanan Menggunakan Metoda Ekokardiografi Speckle Tracking Pada Penyakit Paru Obstruktif Kronis

Mochamad Arif Nugroho, Amiliana M Susanto, Renan Sukmawan, Aryo S Kuncoro, Dewiana Kusmana, Poppy S Roebiono, M Munawar, Ganesja M Harimurti

Pendahuluan Pada praktek sehari-hari, evaluasi RV berguna pada pasien dengan PPOK karena timbulnya gangguan RV akan mempengaruhi nilai prognostik. Pencitraan invasif maupun non invasif dalam mengevaluasi fungsi RV mempunyai beberapa keterbatasan yang disebabkan bentuk geometri RV. Speckle tracking merupakan suatu modalitas dari ekokardiografi. Dengan speckle tracking dapat dinilai strain dari gambaran miokardium. Apabila dibandingkan dengan tissue doppler strain, speckle tracking strain tidak tergantung dari sudut pengambilan sehingga pengukuran strain menjadi lebih reliabel. Dan sampai saat ini penilaian RV dengan *speckle tracking* masih sedikit diteliti. Apakah terdapat hubungan antara fungsi RV pada pemeriksaan ekokardiografi dengan menggunakan metoda speckle tracking dengan derajat PPOK ?

Metodologi Penelitian dilakukan secara potong lintang pada 59 orang penderita PPOK yang telah dilakukan pemeriksaan spirometri untuk penggolongan derajat PPOK. Kemudian penderita dilakukan pemeriksaan ekokardiografi dengan metoda *speckle tracking* secara tersamar. Kemudian dilakukan analisis dengan uji beda antara speckle tracking dengan derajat PPOK dan juga antara *speckle tracking* dengan ada atau tidaknya hipertensi pulmoner

Hasil Terdapat 10,2% subjek PPOK ringan dan 37,3% subjek PPOK sedang, dengan laki-laki lebih banyak daripada perempuan. Tidak terdapat perbedaan bermakna antara derajat PPOK dengan fungsi ventrikel kanan dengan metoda *speckle tracking*. Terdapat nilai *strain global* yang lebih tinggi pada subjek non hipertensi pulmoner apabila dibandingkan dengan subjek dengan hipertensi pulmoner akan tetapi perbedaan tersebut tidak bermakna ($p=0,09$)

Kesimpulan Tidak terdapat perbedaan bermakna antara derajat PPOK dengan fungsi RV menggunakan metoda speckle tracking.

(J Kardiol Indones. 2010;31:156-64)

Kata kunci: PPOK, *Speckle Tracking* 2 Dimensi, Strain global, Hipertensi pulmoner

Manifestasi sistemik pada penyakit paru diketahui akhir-akhir ini meningkat, terutama gangguan obstruktif. Keterlibatan kardiovaskular pada penyakit paru menjadi penting ketika dihubungkan dengan

penurunan status kesehatan dan peningkatan angka kematian.¹ Penyakit paru obstruktif kronis (PPOK) merupakan penyakit paru yang sering menyebabkan terjadinya kor pulmonale di Amerika Serikat. Antara 10% sampai 30% dari pasien gagal jantung di Amerika disebabkan oleh karena kor pulmonale. Kor pulmonale pada tahun 1963 didefinisikan sebagai hipertrofi ventrikel kanan (*right ventricle* = RV) yang disebabkan oleh penyakit yang mempengaruhi fungsi dan/atau struktur paru. Sejak saat itu definisi

Alamat korespondensi:

dr. Mochamad Arif Nugroho, SpJP, Departemen Kardiologi dan Kedokteran Vaskular, FKUI dan Pusat Jantung Nasional Harapan Kita, Jakarta. E-mail: marifn2004@gmail.com

berkembang menjadi hipertrofi, dilatasi RV, atau keduanya oleh karena hipertensi pulmoner yang disebabkan penyakit paru.¹

Prevalensi disfungsi ventrikel kanan pada PPOK masih kontroversial dan masih sedikit diteliti. Penelitian yang dilakukan Vizza² dkk menunjukkan terdapat penurunan fraksi ejeksi ventrikel kanan (*right ventricular ejection fraction* = RVEF) tetapi tidak ada penurunan fraksi ejeksi ventrikel kiri (*left ventricular ejection fraction* = LVEF) pada pasien dengan PPOK berat. Tetapi penelitian tersebut hanya terbatas pada pasien yang menderita PPOK berat. Peneliti yang lain mengatakan tidak terdapat disfungsi ventrikel kanan pada PPOK.²⁻⁴

Pada praktek sehari-hari, evaluasi RV berguna pada pasien dengan PPOK karena timbulnya gangguan RV akan mempengaruhi nilai prognostik. Pencitraan invasif maupun non invasif dalam mengevaluasi fungsi RV mempunyai beberapa keterbatasan yang disebabkan bentuk geometri RV. Terdapat beberapa modalitas pemeriksaan ekokardiografi dalam mengevaluasi fungsi ventrikel kanan seperti RVEF, TAPSE (*tricuspid annular plane systolic excursion*), MPI (*myocardial performance index*) sampai dengan pemeriksaan *tissue Doppler*.⁵

Vitarelli⁵ dkk meneliti fungsi ventrikel kanan dengan menggunakan metoda *tissue Doppler imaging* (TDI) pada penderita dengan PPOK yang hasilnya TDI *strain* dapat memprediksi fungsi RV dan berhubungan dengan hipertensi pulmoner. Akan tetapi pemeriksaan dengan menggunakan TDI *strain* mempunyai keterbatasan seperti pengambilan sudut pemeriksaan serta *sample pulsed wave* yang harus di dalam massa ventrikel.^{5,6}

Speckle tracking 2 dimensi merupakan suatu modalitas dari ekokardiografi. Dengan *speckle tracking* 2 dimensi dapat dinilai *strain* dari gambaran miokardium. Apabila dibandingkan dengan *tissue doppler, strain* menggunakan *speckle tracking* 2 dimensi tidak tergantung dari sudut pengambilan sehingga pengukuran *strain* menjadi lebih sah. *Speckle tracking* 2 dimensi telah dipelajari untuk memperkirakan fungsi RV dengan mengukur perubahan dan kecepatan struktur RV pada siklus jantung. Dan sampai saat ini penilaian RV dengan *speckle tracking* 2 dimensi masih sedikit diteliti.⁵⁻⁷ Penelitian ini bertujuan untuk mengetahui ada atau tidaknya perbedaan fungsi ventrikel kanan menggunakan metoda ekokardiografi *speckle tracking* 2 dimensi antar berbagai derajat PPOK.

Metodologi Penelitian

Subjek Penelitian

Penelitian ini adalah potong lintang pada subjek PPOK yang datang ke poliklinik PPOK Departemen Pulmonologi FKUI / Rumah Sakit Persahabatan dan dirujuk ke Departemen Kardiologi dan Kedokteran Vaskular FKUI / PJN HK untuk pemeriksaan ekokardiografi. Subyek dengan kelainan penyakit jantung kongenital, penyakit jantung kiri yang berat, kelainan katup yang bermakna dikeluarkan dari penelitian.

Definisi Operasional

PPOK adalah suatu penyakit yang ditandai dengan keterbatasan aliran udara melalui jalan nafas yang bersifat tidak sepenuhnya reversibel. Keterbatasan aliran udara bersifat progresif dan merupakan respon inflamasi yang abnormal berhubungan dengan gas dan partikel yang berbahaya. Derajat PPOK adalah derajat keterbatasan aliran udara yang diukur dengan spirometri SpirolabFNA® seri 23-050.09062. Berdasar kriteria Gold⁸ PPOK variabel ini dibagi menjadi 3 katagori yaitu (1) Ringan: FEV1/FVC < 0,7; FEV1 ≥ 80% *predicted*, (2) Sedang: FEV1/FVC < 0,7; FEV1 ≥ 50% - <80% *predicted*, dan (3) Berat : FEV1/FVC < 0,7; FEV1 < 50 % *predicted*.

Hipertensi pulmoner adalah rerata tekanan arteri pulmonalis (mPAP) pada saat istirahat lebih besar dari 25 mmHg. Dalam penelitian ini normal bila mPAP ≤ 25 mmHg dan meningkat bila lebih besar dari 25 mmHg

Fungsi sistolik RV diukur menggunakan *speckle tracking* 2 dimensi, dengan melihat *strain* global pada dinding anterior ventrikel kanan. Alat ekokardiogram yang digunakan adalah Vivid 7® dan analisis *speckle tracking* 2 dimensi selanjutnya menggunakan perangkat lunak EchoPAC® ver. 6 Dalam penelitian ini variabel ini merupakan variabel kontinu dengan satuan persen.⁶

Prosedur Pemeriksaan

Hipertensi pulmoner diukur dengan menggunakan ekokardiografi pada pandangan sumbu pendek parasternal setinggi katup aorta dan diukur *pulmonary artery acceleration time* (PACcT) dengan *pulsed wave* Doppler. Tekanan rerata arteri pulmonalis didapat

dengan rumus $80 - (\text{PAccT} / 2)$. Pada penelitian ini dibagi menjadi 2 kategori,⁵ yaitu (1) Normal: $\text{mPAP} \leq 25$ mmHg, dan (2) Meningkatkan: $\text{mPAP} > 25$ mmHg.

Global strain diambil pada pandangan *apical 4 chamber* atau *subcostal* dengan *frame rate* 50 – 80 frame per detik. Syarat perekaman dilakukan apabila terlihat dinding anterior RV. Kedalaman dari gambar diatur sedemikian rupa sehingga atrium tidak terlihat secara keseluruhan. Data kemudian disimpan dalam bentuk format digital dan ditransfer ke komputer untuk analisis *offline*. Penghitungan nilai strain dilakukan dengan menggunakan perangkat lunak EchoPAC PC versi 6 (GE Vingmed Ultrasound).

Kecepatan menggunakan Doppler melalui katup trikuspid direkam pada kecepatan 50 – 100 mm/detik pada pandangan *apical 4 chamber* dengan mesin ekokardiografi yang sama dan dengan menggunakan doppler gelombang kontinu maka akan di dapat kecepatan regurgitasi. Kecepatan regurgitasi akan dikonversi menjadi gradient tekanan katup trikuspid secara otomatis menggunakan formula modified Bernoulli.

Data pengisian awal (e'), kontraksi atrial (a') dan kontraksi ventrikel kanan (s') didapat dengan menggunakan *spectral tissue doppler*. Pada pandangan *apical 4 chamber* sampel diletakkan pada dinding anterior RV dan dengan doppler pulsatil akan di dapatkan gambar seperti gambar 3°. Dapat pula di hitung waktu ejeksi, waktu kontraksi isovolumetrik dan waktu relaksasi isovolumetrik sehingga dapat dikalkulasi myocardial performance index.

Analisis statistik

Data disajikan dalam bentuk rerata dan standar deviasi. Distribusi normal data dicari dengan menggunakan test Shapiro Wilk. Kemudian untuk uji beda dilakukan dengan independent t test atau *one way anova* (untuk data parametrik) dan menggunakan test *Mann Whitney* atau *Test Kruskal Wallis* (untuk data non parametrik). Nilai P kurang dari 0,05 dinyatakan sebagai signifikan. Analisis statistik ini dibantu dengan program statistik SPSS versi 16.0

Variabilitas Interobserver dipilih secara random dimana seluruh proses dari pemilihan *region of interest* sampai dengan pengukuran *global strain*. *Reproducibility* dinilai dengan melihat beda rerata, 95% batas kesesuaian serta dibuat dengan grafik bland-Altman.

Hasil Penelitian

Sebanyak enam puluh tiga subjek PPOK ikut serta dalam penelitian ini. Dari seluruh subjek terdapat empat subjek (6,3%) dieksklusi dari penelitian ini karena tidak didapatkan gambaran ekokardiografi yang memadai (*poor echo windows*). Dari seluruh subjek yang masuk dalam penelitian ini (59 sampel) 93,2% laki-laki, dengan rentang usia 31 tahun sampai 82 tahun dengan nilai median 67 tahun. Volume ekspirasi paksa dalam waktu 1 detik (FEV1) mempunyai rentang 350 cc sampai 2.220 cc dengan nilai median 940 cc. Sedangkan kapasitas volum paksa (FVC) mempunyai rerata $2005,1 \pm 615,5$ cc dan perbandingan antara FEV1 dengan FVC mempunyai nilai rerata $51,7 \pm 0,12$. Persentase FEV1 dibandingkan dengan nilai standard (%FEV1) berkisar 22,01 % sampai 99,5% dengan nilai median 49,2%.

Secara keseluruhan subjek PPOK masih mempunyai fungsi LV yang cukup baik, dengan fraksi ejeksi (EF) rata-rata $68,97 \pm 9,6$ %. Tekanan rerata arteri pulmoner (mPAP) subjek PPOK mempunyai rerata $29,5 \pm 0,3$ mmHg. Terdapat regurgitasi trikuspid pada 49,1% subjek PPOK dengan gradien yang melewati katup trikuspid (*tricuspid valve gradient* = TVG) $29,1 \pm 7,0$ mmHg.

Karakteristik dasar pemeriksaan fungsi RV dapat dilihat pada tabel 1. Pemeriksaan fungsi RV dengan menggunakan TAPSE mempunyai nilai rerata $2,1 \pm 0,3$ cm, sedangkan pemeriksaan MPI RV mempunyai nilai rerata $0,5 \pm 0,2$. Fungsi diatolik RV mempunyai nilai rerata 0,56 dengan rentang 0,24 – 1,1. Pemeriksaan fungsi RV menggunakan metoda *speckle tracking 2 dimensi (global strain)* mempunyai nilai rerata 20,9 $\pm 5,9$ cm. *Global strain* RV tidak berhubungan dengan usia, IMT dan jenis kelamin ($p > 0,05$).

Pemeriksaan analisis gas darah, subjek PPOK mempunyai tekanan parsial oksigen (PaO₂) berkisar antara 49 sampai 188 mmHg dengan nilai tengah 83,45 mmHg (nilai rerata $89 \pm 24,8$). Sedangkan nilai tekanan parsial CO₂ (PaCO₂) mempunyai rerata $36,12 \pm 15,8$ mmHg.

Berdasarkan hasil spirometri terdapat 22 (37,3%) subjek yang mengalami PPOK sedang, 6 (10,2%) subjek yang mengalami PPOK ringan, sedang sedangkan sisanya PPOK berat. Tabel 2. menunjukkan perbandingan derajat PPOK dengan beberapa variable dan terlihat tidak terdapat perbedaan bermakna antara derajat PPOK dengan usia, IMT, LVEF ($p > 0,05$). Demikian pula fungsi RV dengan menggunakan

metoda *speckle tracking 2 dimensi*, tidak terdapat perbedaan bermakna antara *global strain* dengan derajat PPOK ($p = 0,68$). Perbedaan bermakna ditemukan antara mPAP dan PaCO₂ dengan derajat PPOK (p

$= 0,005$ dan $0,01$).

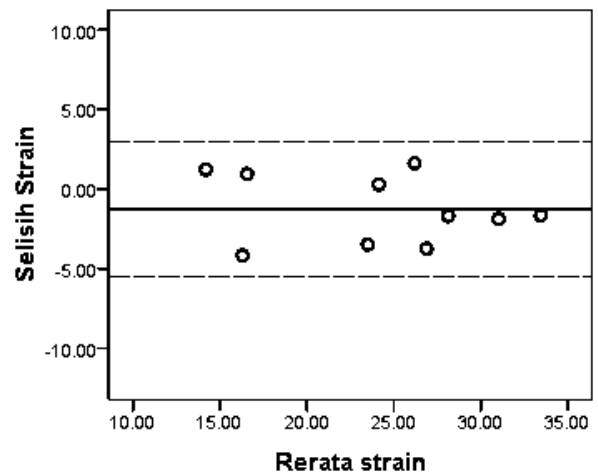
Terdapat 41 (69,5%) subjek dengan hipertensi pulmoner dan 18 (30,5%) subjek tanpa hipertensi pulmoner. Tabel 6. menunjukkan perbandingan antara ada tidaknya hipertensi pulmoner dengan fungsi RV dan nilai spirometri. Dari tabel tersebut terlihat bahwa tidak terdapat perbedaan yang bermakna antara dua kelompok tersebut dalam hal usia, IMT, LVEF ($p = 0,11$, $p = 0,55$, $p = 0,32$). Pada pemeriksaan fungsi RV menggunakan metoda *speckle tracking 2 dimensi* pada kelompok non hipertensi pulmoner mempunyai nilai *strain* lebih tinggi dibandingkan dengan kelompok hipertensi pulmoner ($22,88 \pm 6,3$ vs $20,07 \pm 5,6$) akan tetapi perbedaan tersebut tidak bermakna ($p=0,09$).

Dari tabel 3 pula, pada pemeriksaan spirometri subjek dengan hipertensi pulmoner terdapat perbedaan FEV1 dan %FEV1 bila dibandingkan dengan subjek

Tabel 1. Karakteristik dasar subjek PPOK

Karakteristik dasar	N	Nilai rerata (SD)
Usia (tahun)	59	65,5 (9,7)
Jenis Kelamin		
Laki-laki	54	
Perempuan	5	
Derajat PPOK		
Ringan	6	
Sedang	22	
Berat	31	
FEV1	59	1048,8 (456,9)
%FEV1 (%)	59	52 (0,2)
FVC	59	2005,1 (615,5)
FVC/FEV1	59	51,7 (0,12)
IMT (kg/m ²)	59	22,6 (3,9)
EF (%)	59	68,97 (9,6)
MPAP (mmHg)	59	29,5 (0,3)
TVG (mmHg)	29	29,1 (7,0)
MPI	57	0,5 (0,2)
<i>Global strain</i> (%)	59	-20,9 (5,9)
e' (m/detik)	57	9,16 (2,2)
a' (m/detik)	57	17,07 (3,8)
e'/a'	57	0,56 (0,2)
s' (m/detik)	57	11,9 (1,9)
PaCO ₂	58	36,12 (15,8)
PaO ₂	58	89 (24,8)

Keterangan: FEV1: *forced expiratory volume in 1 second*; %FEV1: *predicted forced expiratory volume in 1 second*; FVC: *forced vital capacity*; IMT: indeks massa tubuh; EF: *ejection fraction*; mPAP: *mean pulmonary artery pressure*; TVG: *Tricuspid valve gradient*; MPI: *myocardial performance index*; e': diatolik awal; a': kontraksi atrial; s': kontraksi ventrikel; PaCO₂: Tekanan parsial CO₂; PaO₂: tekanan parsial O₂



Gambar 1. Grafik Bland-Altman tentang derajat kesesuaian (agreement) antarpemeriksa

Tabel 2. Perbandingan antara derajat PPOK dengan parameter ekokardiografi dan laboratorium

Variabel	PPOK Ringan	PPOK Sedang	PPOK Berat	P
	Rerata (SD) n= 6	Rerata (SD) n= 22	Rerata (SD) n= 31	
Usia	66,33 (3,72)	65,59 (10,4)	65,46 (10,1)	0,83
IMT	24,6 (4,5)	23,11 (4,0)	21,83 (3,7)	0,12
EF	74,17 (7,6)	70,86 (7,4)	66,61 (10,7)	0,21
mPAP	18,33 (4,8)	29,50 (7,5)	31,61 (9,2)	0,005*
PaCO ₂	32,03 (3,1)	34,05 (5,3)	38,45 (5,6)	0,01*
PaO ₂	91,75 (20,0)	90,84 (28,3)	87,10 (23,4)	0,75
Global strain	-22,66 (3,9)	-21,08 (6,6)	-20,92 (5,6)	0,80

Keterangan: IMT: indeks massa tubuh; EF: *ejection fraction*; mPAP: *mean pulmonary artery pressure*; PaCO₂: Tekanan parsial CO₂; PaO₂: tekanan parsial O₂

Tabel 3. Perbandingan ada atau tidaknya hipertensi pulmoner dengan fungsi ventrikel kanan dan gas darah.

Variabel	Non Hipertensi Pulmoner	Hipertensi Pulmoner	P
	Nilai rerata (SD) n=18	Nilai rerata (SD) n=41	
Usia	62,28 (10,9)	66,85 (8,9)	0,11
IMT	22,14 (3,7)	22,79 (4,0)	0,55
EF	71,22 (7,4)	67,98 (10,3)	0,32
Global strain	-22,88 (6,3)	-20,07 (5,6)	0,09
PaCO2	35,44 (3,5)	36,42 (6,5)	0,46
PaO2	94,2 (27,8)	86,7 (23,3)	0,25

Keterangan: FEV1: *forced expiratory volume in 1 second*; %FEV1: *predicted forced expiratory volume in 1 second*; FVC: *forced vital capacity*; IMT: indeks massa tubuh; EF: *ejection fraction*; PaCO2: Tekanan parsial CO2; PaO2: tekanan parsial O2

Tabel 4. Inter observer agreement (N=10)

Variabel	N	Nilai P	ICC (95% ICC)	RC	Mdiff	Sddiff	Limit of agreement					
							Mdiff - 1,96* SD (95%CI)		Mdiff + 1,96* SD (95%CI)			
Strain	10	0.07	0,96 (0,85 - 0,99)	4.23	-1.26	2.16	-5.49	-7.43	-3.55	2.97	1.03	4.91

Keterangan: ICC = *Intra-class correlation*
 Nilai P diperoleh menggunakan uji paired t-test / Wilcoxon test
 RC = *Repeatability coefficient*

tanpa hipertensi pulmoner (p=0,03 dan p=0,025).

Berdasarkan tabel 4 terlihat derajat kesesuaian antar observer dalam mengukur nilai strain dengan menggunakan metoda *speckle tracking* masih cukup baik dengan *intra class correlation* (ICC) yang mendekati nilai 1 (ICC 0,96). Gambar 1 menunjukkan grafik Bland-Altman derajat kesesuaian antar observer pada pemeriksaan yang sama.

Diskusi

Subjek PPOK laki-laki lebih banyak daripada subjek perempuan (54 dibanding 5 orang). Hal ini sesuai dengan beberapa penelitian yang dilakukan bahwa laki-laki lebih banyak daripada perempuan. Walaupun alasan yang pasti memang belum jelas.⁸ Pada penelitian di negara-negara maju menunjukkan bahwa penderita PPOK laki-laki hampir sama dengan PPOK perempuan. Hal ini disebabkan oleh karena pergeseran penggunaan rokok yang meningkat di kalangan perempuan.⁸

Subjek PPOK ringan dalam penelitian ini terdapat 6 orang (10,2%), 22 orang (37,3%) menderita PPOK sedang. Jumlah yang sedikit pada PPOK ringan kemungkinan oleh karena masih jarang penderita PPOK ringan yang berobat ke poliklinik PPOK oleh karena gejala yang ditimbulkan masih ringan. Penelitian yang

dilakukan oleh Hur J dkk⁹ juga menunjukkan subjek dengan PPOK ringan kurang lebih 12,12% dan PPOK sedang 42%.

Pada penelitian ini menunjukkan bahwa tidak terdapat perbedaan bermakna antara fungsi RV dengan derajat PPOK baik dengan menggunakan metoda *speckle tracking* 2 dimensi. Pandangan klasik tentang disfungsi atau kegagalan RV pada penderita PPOK berawal dari terjadinya hipertensi pulmoner yang kemudian terjadi pembesaran RV, disfungsi RV dan akhirnya terjadi kegagalan fungsi RV. Walaupun demikian proses seperti itu sekarang menjadi dipertanyakan kembali. Bahkan adanya edema perifer pun juga telah menjadi perdebatan dan tidak serta merta berhubungan dengan kegagalan RV.¹⁰⁻¹⁴ Kontraktilitas RV pada umumnya masih baik pada penderita PPOK dengan hipertensi pulmoner, kecuali pada keadaan eksaserbasi akut.^{14,15} Pada penelitian ini semua pasien yang datang dalam keadaan stabil dan tidak dalam keadaan eksaserbasi akut. Hal ini terlihat dari tekanan partial oksigen (PaO2) yang masih cukup baik antara PPOK ringan, sedang dan berat. Penelitian ini hampir sama dengan yang dilakukan oleh Vonk Noordegraaf dkk¹⁵ yang melakukan pemeriksaan fraksi ejeksi RV dengan *magnetic resonance imaging* dimana fungsi RV tidak berbeda antara PPOK dengan kadar PaO2 yang masih cukup baik bila dibanding kontrol. Perubahan awal RV pada PPOK dengan normoksia atau hipoksia ringan.^{11,15}

Rerata fungsi ventrikel kanan menggunakan global strain pada penelitian ini $-20,9\% \pm 5,9$. Pada penelitian yang dilakukan oleh Urheim dkk³¹ strain sistolik dengan TDI pada penderita hipertensi pulmoner berhubungan dengan indeks isi sekuncup RV yang didapat menggunakan MRI. Nilai potong disfungsi RV yang didapat adalah -20% (sensitivitas 91%, spesifisitas 63%). Penelitian lain yang hampir sama dilakukan Vitarelli dkk⁵ tetapi pada penderita PPOK. Nilai *cut off* disfungsi RV dengan TDI strain sekitar -25% dengan sensitivitas dan spesifisitas yang masih cukup tinggi. Teske dkk¹⁶ membandingkan secara *head to head* antara strain dengan 2D *speckle tracking 2 dimensi* dengan TDI yang hasilnya strain yang dihasilkan dengan 2D *speckle tracking 2 dimensi* berkorelasi moderat dengan strain yang dihasilkan dengan TDI ($r=0,56$), dengan *mean bias* 0,63%. Penelitian yang belum dipublikasi di subdivisi ekokardiografi Departemen Kardiologi dan Kedokteran Vaskular FKUI/PJNHK¹⁷ pada penderita normal dengan rentang usia 30-40 tahun mempunyai nilai normal global strain ventrikel kanan dengan metoda *speckle tracking* berkisar $29,75 \pm 3,0 \%$.¹⁷ Terdapat penelitian yang dilakukan oleh Pirat dkk¹⁸ menggunakan nilai *strain* dengan metoda *speckle tracking 2 dimensi* tetapi pada penderita *pulmonary artery hypertension* menunjukkan kontrol normal strain pada studi tersebut berkisar antara $-26,9 \pm 5,3\%$ sampai dengan $-44,8 \pm 10,2\%$. Jadi pada penelitian ini kemungkinan telah terjadi penurunan fungsi RV walaupun memerlukan penelitian dengan menggunakan kontrol yang disesuaikan dengan usia.

Pada penelitian ini didapatkan adanya perbedaan bermakna antara tekanan rerata arteri pulmonalis dengan derajat PPOK. Pada PPOK ringan, sedang dan berat mempunyai nilai tekanan rerata arteri pulmonalis 18,33 mmHg, 29,50 mmHg dan 31,61 mmHg ($p=0,005$). Perbedaan tekanan rerata arteri pulmonalis terjadi pada subjek dengan PPOK ringan dan PPOK berat serta PPOK ringan dengan PPOK berat. Sedangkan pada PPOK sedang dan berat tidak terdapat perbedaan tekanan rerata arteri pulmonalis yang bermakna. Meskipun demikian tekanan rerata arteri pulmonalis masih dalam PH ringan sampai moderat. Hasil ini sesuai dengan penelitian Gold¹⁹ terhadap 120 pasien dengan emfisema berat (%FEV1 27%) yang akan menjalani reseksi paru dimana insiden terjadinya hipertensi pulmoner dengan mPAP ≥ 20 mmHg sekitar 91%. Meskipun demikian mayoritas pasien menderita hipertensi

pulmoner ringan sampai moderat 86% dan hanya 5% penderita dengan mPAP > 35 mmHg.²⁰ Hemodinamik hipertensi pulmoner pada PPOK berbeda dengan kasus hipertensi pulmoner yang lain. Secara umum derajat hipertensi pulmoner adalah ringan sampai moderat dengan mPAP jarang sekali melewati 40 mmHg. Hal ini juga terjadi pada penelitian ini dimana pada PPOK yang berat rerata mPAP berkisar 31,61 mmHg. Progresifitas hipertensi pulmoner pada PPOK lebih lambat dengan peningkatan mPAP 0,4 – 0,7 mmHg tiap tahunnya.²⁰ Pada pasien dengan PPOK dan hipertensi pulmoner, tekanan arteri pulmonalis tidak meningkat dengan jelas dan progresivitas hipertensi pulmoner pada PPOK berjalan dengan lambat sehingga RV mempunyai waktu untuk melakukan adaptasi untuk mengatasi kenaikan *afterload*. Apabila hipertensi pulmoner meningkat secara kronis, RV akan dilatasi disertai dengan peningkatan volum diastolik akhir dan sistolik akhir yang pada akhirnya pada pasien dengan PPOK volum sekuncup RV akan tetap terjaga.²¹

Pada penelitian ini terdapat perbedaan rerata antara fungsi RV menggunakan metoda *speckle tracking 2 dimensi* dengan ada atau tidaknya hipertensi pulmoner akan tetapi perbedaan tersebut tidak bermakna ($p = 0,09$). Pada subjek non hipertensi pulmoner mempunyai nilai *global systolic strain* RV sedikit lebih tinggi bila dibandingkan dengan subjek dengan hipertensi pulmonal (22,88 vs 20,07 cm). Penelitian yang dilakukan oleh Vittarelli dkk⁵ yang mengukur fungsi RV pada PPOK menggunakan TDI juga menunjukkan bahwa nilai *strain* dan *strain rate* pada penderita PPOK dengan hipertensi pulmonal lebih rendah dari pada kontrol normal. Penelitian menggunakan *speckle tracking 2 dimensi* pada penderita PPOK memang belum ada data penelitian.⁵

Pencitraan dengan *strain* adalah pemeriksaan secara *off line* data TDI dan 2D *speckle tracking* yang memungkinkan kuantifikasi deformasi miokard antara dua titik di dalam miokardium yang ingin diketahui. Keunggulan yang dimiliki *strain* ini adalah kemampuan untuk membedakan apakah pergerakan miokard merupakan gerakan yang aktif atau gerakan yang pasif. Pada pemeriksaan dengan konvensional 2D maupun TDI gelombang pulsatil tidak dapat diketahui apakah gerakan tersebut merupakan gerakan aktif atau pasif dari miokard. Keunggulan lain penggunaan *strain* terbukti relatif tidak tergantung dengan laju jantung dan kondisi beban (*loading*) bila dibandingkan dengan pemeriksaan 2D dan TDI konvensional. Sayangnya

data penggunaan *strain* pada evaluasi fungsi RV masih jarang, tetapi studi-studi awal mendapatkan hasil yang menjanjikan untuk penilaian fungsi RV.⁶

Penelitian ini sebenarnya akan mencari hubungan antara derajat PPOK dengan fungsi ventrikel kanan menggunakan metoda *speckle tracking* 2 dimensi. Walaupun global strain pada kelompok non PH tidak menunjukkan perbedaan bermakna dengan kelompok PH, namun terlihat kecenderungan adanya perbedaan nilai rerata *global strain* pada kelompok dengan hipertensi pulmoner. Metoda ini lebih sensitif dari pemeriksaan ekokardiografi konvensional yang lain serta memberikan informasi klinis pada perubahan fungsi RV baik global ataupun regional di antara pasien PPOK. Pemeriksaan *strain* ini dapat digunakan untuk mengevaluasi pengobatan PPOK dengan melihat fungsi RV saat terjadi peningkatan *afterload* dan pada saat setelah pemberian terapi.

Kesesuaian antar observer (interobserver variability) pada penelitian ini cukup baik dengan *interclass correlation* 0,96 (95% confidence interval 0,85 – 0,99).

Keterbatasan penelitian

Lama timbul PPOK dan seringnya eksaserbasi tidak diperhitungkan dalam penelitian ini, oleh karena sulit untuk mengetahui kapan timbulnya PPOK. Selain itu, kasus PPOK ringan dan PPOK sangat berat yg sulit didapati karena PPOK ringan kemungkinan masih belum terdapat gejala yang berat sehingga penderita masih belum berobat ke poliklinik PPOK. Sedangkan pada PPOK sangat berat kemungkinan besar sulit untuk di rujuk ke PJNHK karena alasan kondisi pasien.

Penelitian ini tidak menggunakan kontrol sehingga nilai rerata normal global strain yang disesuaikan dengan usia dan jenis kelamin belum ada. Perlu adanya penelitian dengan menggunakan kontrol untuk membandingkan antara subjek PPOK dengan non PPOK, sehingga dapat dilihat adanya perbedaan fungsi RV dengan menggunakan metoda *speckle tracking* 2 dimensi.

Kesimpulan

Tidak terdapat perbedaan bermakna fungsi ventrikel kanan menggunakan metoda ekokardiografi *speckle tracking* 2 dimensi antar berbagai derajat PPOK.

Daftar Pustaka

1. Han MK, McLaughlin VV, Criner GJ, Martinez FJ. Pulmonary Disease and the Heart. *Circulation*. 2007;116:2992-3005.
2. Vizza CD, Lynch JP, Ochoa LL, Richardson G, Trulock EP. Right and Left Ventricular Dysfunction in Patients With Severe Pulmonary Disease. *Chest* 1998;113:575-583.
3. Biernacki W, Flenley DC, Muir AL, MacNee W. Pulmonary Hypertension and Right Ventricular Function in Patients with COPD. *Chest*. 1998;94:1169-1175.
4. Milne N, Herman J, Stobbe D, Lyons K, Movahed M-R. Right Ventricular Ejection Fraction in Patients with Chronic Obstructive Pulmonary Disease. *The Internet Journal of Cardiology*. 2008;8.
5. Vitarelli A, Conde Y, Cimino E, Stellato S, D'Orazio S, D'Angeli I, Nguyen BL. Assessment of Right Ventricular function by Strain Rate imaging in Chronic Obstructive Pulmonary Disease. *Eur Respir. J*. 2006;27:268-275.
6. Bleeker GB, Holman ER, Abraham TP, Bax JJ. Tissue Doppler Imaging and Strain Rate Imaging to Evaluate Right Ventricular Function. In: Marwick TH, Yu C-M, Sun JP, eds. *Myocardial Imaging: Tissue Doppler and Speckle Tracking*; Blackwell Publishing; 2007:243-252.
7. Teske AJ, Boeck BWD, Melman PG, Sieswerda GT, Doevendans PA, Cramerl MJ. Echocardiographic quantification of myocardial function using tissue deformation imaging, a guide to image acquisition and analysis using tissue Doppler and speckle tracking. *Cardiovascular Ultrasound*. 2007;5:1-19.
8. Roisin RR, Rabe KF, Anzueto A, Bourbeau J, Calverley P, Casas A, deGuia TS. Global Initiative for Chronic Obstructive Lung Disease: Global Strategy for The Diagnosis, Management, and Prevention of Chronic Obstructive Pulmonary Disease (Update 2008). *Med Comm Res*. 2008:1-94.
9. Hur J, Kim TH, Kim SJ, Ryu YH, Kim HJ. Assessment of the Right Ventricular Function and Mass Using Cardiac Multi-Detector Computed Tomography in Patients with Chronic Obstructive Pulmonary Disease. *Korean J Radiol*. 2007;8:15-21.
10. Chaouat A, Bugnet A-S, Kadaoui N, Schott R, Enache I, Duclon A, Ehrhart M, Kessler R, Weitzenblum E. Severe Pulmonary Hypertension and Chronic Obstructive Pulmonary Disease. *Am J Respir Crit Care Med*. 2005;172:189-194.
11. Chaouat A, Naeije R, Weitzenblum E. Pulmonary Hypertension in COPD. *Eur. Respir. J*. 2008;32:1371-1385.
12. Kessler R, Faller M, Weitzenblum E, Chaouat A, Aykut A, Duclon A, Ehrhart M, Oswald-Mammosser M. "Natural History" of Pulmonary Hypertension in a Series of 131 Patients with Chronic Obstructive Lung Disease. *Am J Respir Crit Care Med*. 2001;164:219-224.
13. Weitzenblum E. Chronic cor pulmonale. *Heart*. 2003;89:225-

- 230.
14. Weitzenblum E, Chaouat A. Cor pulmonale. *Chron Respir Dis.* 2009;6:177-185.
 15. Noordegraaf AV, Marcus JT, Holverda S, Roseboom B, Postmus PE. Early Changes of Cardiac Structure and Function in COPD patient with Mild Hypoxemia. *Chest.* 2005;127:1898-1903.
 16. Teske AJ, Boeck BWLD, Olimulder M, Prakken NH, Doevendans PAF, Cramer MJ. Echocardiographic Assessment of Regional Right Ventricular Function: A Head-to-head Comparison Between 2-Dimensional and Tissue Doppler-derived Strain Analysis. *J Am Soc Echocardiogr* 2008;21:275-283.
 17. Sukmawan R. Unpublished Data. *Komunikasi personal.* 2008.
 18. Pirat B, McCulloch ML, Zoghbi WA. Evaluation of Global and Regional Right Ventricular Systolic Function in Patients With Pulmonary Hypertension Using a Novel Speckle Tracking Method. *Am J cardiol.* 2006;98:699-704.
 19. Urheim S, Cauduro S, Frantz R, McGoon M, Belohlavek M, Green T, Miller F, Bailey K, Seward J, Tajik J, Abraham TP. Relation of Tissue Displacement and Strain to Invasively Determined Right Ventricular Stroke Volume. *Am j cardiol* 2005;96:1173-1178.
 20. Hoepfer MM, Barberà JA, Channick RN, Hassoun PM, Lang IM, Manes A, Martinez FJ, Naeije R, Olschewski H, Pepke-Zaba J, Redfield MM, Robbins IM, Souza R, Torbicki A, McGoon M. Diagnosis, Assessment, and Treatment of Non-Pulmonary Arterial Hypertension Pulmonary Hypertension. *J Am Coll Cardiol* 2009. 2009;54:S85-96.
 21. Barbera JA, Peinado I, Santos S. Pulmonary hypertension in chronic obstructive pulmonary disease. *Eur. Respir. J.* 2003;21:892-905.