

Pemeriksaan Stenosis Mitral Akibat Proses Rheumatik Dengan Ekokardiografi

Ario Soeryo Kuncoro

Stenosis mitral (SM) merupakan salah satu penyakit katup mitral yang paling sering dijumpai di negara-negara berkembang seperti di Indonesia ini. Diagnosis awal kecurigaan suatu SM tentunya ditegakkan dari pemeriksaan fisik, anamnesa yang baik dan pemeriksaan penunjang yang sederhana lainnya seperti elektrokardiogram ataupun roentgen toraks.

Ekokardiografi berperan sebagai alat untuk menegakkan diagnostik pasti sekaligus memberikan arahan manajemen selanjutnya serta menentukan prognosis pasien ke depannya. Untuk itu metode pemeriksaan dan pelaporan katup ini memerlukan keseragaman dalam rangka memberikan informasi yang lengkap bagi pasien dan kardiolog yang menanganinya untuk menentukan manajemen berikutnya.

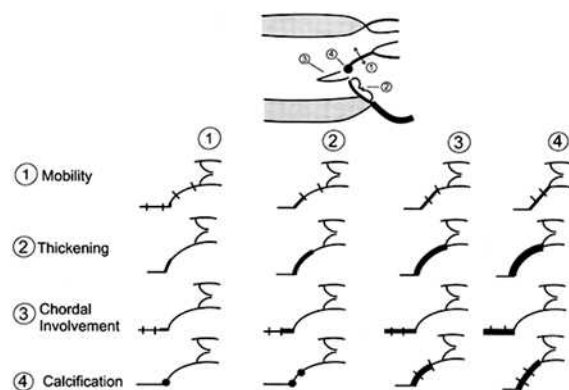
Struktur katup mitral pada kasus penyakit jantung reumatik (PJR)

Katup mitral terdiri dari struktur kompleks yang dinamakan kompleks mitral yaitu meliputi katup, anulus, kordae, muskulus papilaris dan

sebagian dinding ventrikel kiri. Pada SM gambaran karakteristik adalah penebalan dan fusi dari komisura serta struktur kordae. Akibat fusi komisural, terjadi hambatan pembukaan katup sehingga membentuk kubah ("doming"). Akibat penebalan yang diawali pada bagian ujung katup, terlihat gambaran seperti tangkai stik Hockey pada katup anterior mitral yang sedang terbuka. Proses lain terjadi kalsifikasi pada bagian katup maupun daerah subvalvar.

Penilaian skoring Wilkinson

Penilaian mengenai sesuai tidaknya untuk dilakukan intervensi perkutan Balloon Mitral Valvuloplasty (BMV) salah satunya ditentukan dengan penilaian



Gambar 1. Gambar skematis penilaian skor Wilkinson pada mitral stenosis.

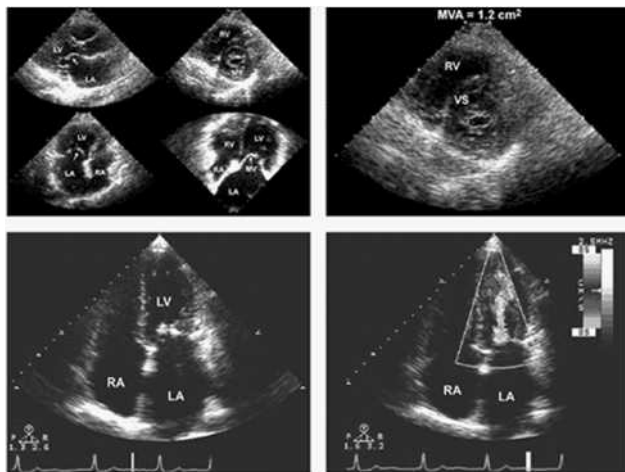
Alamat korespondensi:

dr. Ario Soeryo Kuncoro, SpJP, Divisi Non-Invasif, Departemen Kardiologi dan Kedokteran Vaskuler FKUI dan Pusat Jantung Nasional Harapan Kita, Jl S Parman Kav 87 Jakarta 11420, E-mail: arioskoe@yahoo.com

Di bawah ini adalah tabel yang memperlihatkan parameter penilaian skoring Wikinson dengan ekokardiografi:

| | 1 | 2 | 3 | 4 |
|---------------|--|---|--|---|
| Gerakan katup | Gerakan katup mobile dengan bagian ujung katup saja yg terhambat | Gerakan katup masih normal pada basal sampai dengan setengah bagian katup | Gerakan katup ke arah ventrikel saat diastolik terutama bagian basal | Tidak terdapat gerakan katup atau gerakan yang minimal saja pada saat diastolik |
| Ketebalan | Ketebalan katup masih normal (4-5 mm) | Penebalan ringan pada dari tepi sampai batas bagian tengah (5-8 mm) | Penebalan menyebar ke seluruh bagian katup (5-8 mm) | Penebalan katup yang cukup bermakna (>8-10mm) |
| Kalsifikasi | Sebagian kecil bagian katup dengan ekogenisitas yang meningkat | Bagian ekogenik yang menyebar terbatas pada tepi katup | Ekogenik yang meluas ke bagian tengah katup | Ekogenik yang lebih meluas ke sebagian besar bagian katup |
| Fusi kordae | Penebalan pada daerah di bawah dari katup saja | Penebalan struktur kordae meluas ke sepertiga bagian panjang kordae | Penebalan meluas ke sepertiga distal dari kordae | Penebalan dan pemendekan berat seluruh struktur kordae meluas ke otot papilaris |

skor Wikinson dengan menggunakan ekokardiografi. Parameter skoring ini meliputi penilaian dalam hal :gerakan katup, ketebalan katup, derajat kalsifikasi katup dan derajat fusi kordae katup mitral. Skor maksimal adalah 16 dengan nilai <8 berarti angka keberhasilan BMV baik, sedangkan skor >10 menunjukkan kemungkinan keberhasilan BMV yang kurang baik.



Gambar 2. Gambar struktur katup mitral pada stenosis mitral dengan transtorakal ekokardiografi.

Penentuan derajat beratnya stenosis

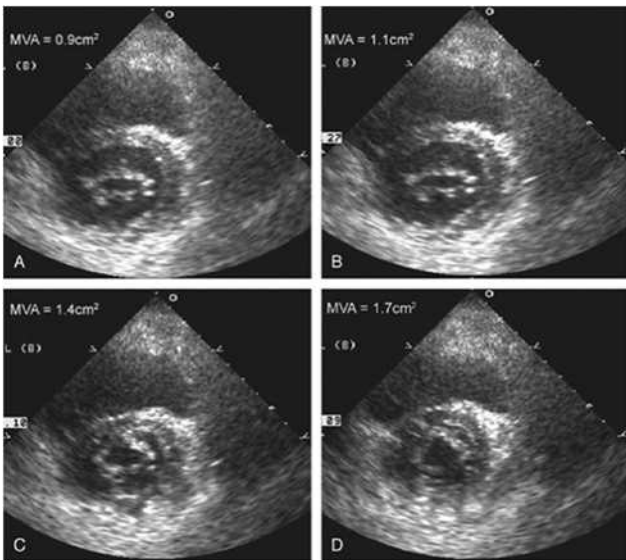
Penilaian derajat stenosis pada kasus ini dapat didapatkan dengan penilaian anatomis maupun secara doppler.

Penilaian anatomis :

- Meliputi penilaian pembukaan katup mitral saat fase diastolik dengan menggunakan metode planimetri. Dengan mendapatkan gambaran *short axis* setinggi katup mitral, saat pembukaan maksimal (sepanjang fase diastolik), orificium katup mitral kemudian di ukur untuk mendapatkan area (cm²).
- Hal yg perlu diperhatikan pada metode ini adalah bahwa pada kasus SM, penyempitan terutama di ujung katup sehingga saat diastolik katup mitral membentuk “liang/lorong” dengan orifisium yang terkecil terdapat pada ujung kuspisnya. Sedangkan bagian basal akan membentuk orifisium yang lebih lebar.

Penilaian dengan metode doppler:

- Penilaian gradient tekanan yang melewati katup mitral saat fase diastol. (dalam mmHg). Penentuan tekanan ini dilakukan dengan meletakkan cursor Doppler Continuous (CW) pada daerah pembukaan katup mitral (posisi apikal \neq chamber).

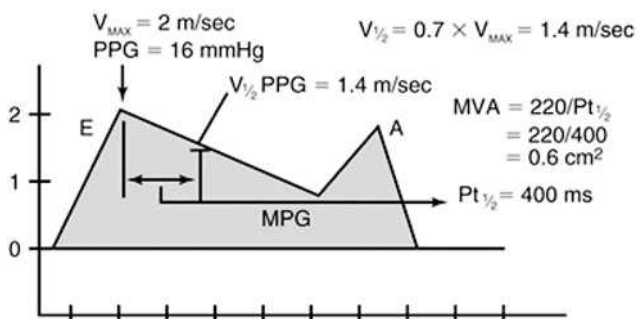


Gambar 3. Penilaian lebar area orifisium katup mitral, (A) adalah setinggi ujung dari katup mitral, sedangkan B-D adalah gambaran tambahan yang memperlihatkan posisi probe makin ke arah anulus mitral sehingga terlihat orifisium yang makin lebar.

- Penilaian gradien tekanan disini adalah *mean* gradien (MVG) dalam mmHg. Derajat stenosis mitral dengan metode ini adalah ringan (MVG <5 mmHg), sedang (MVG 5-10 mmHg), berat (MVG >10 mmHg).
- Metode ini sekaligus dapat menentukan area katup mitral (dalam cm²), yang didapatkan dengan memasukkan data *pressure half time* ke dalam formula yang ada di bawah ini

$$MVA = 220 / PHT$$

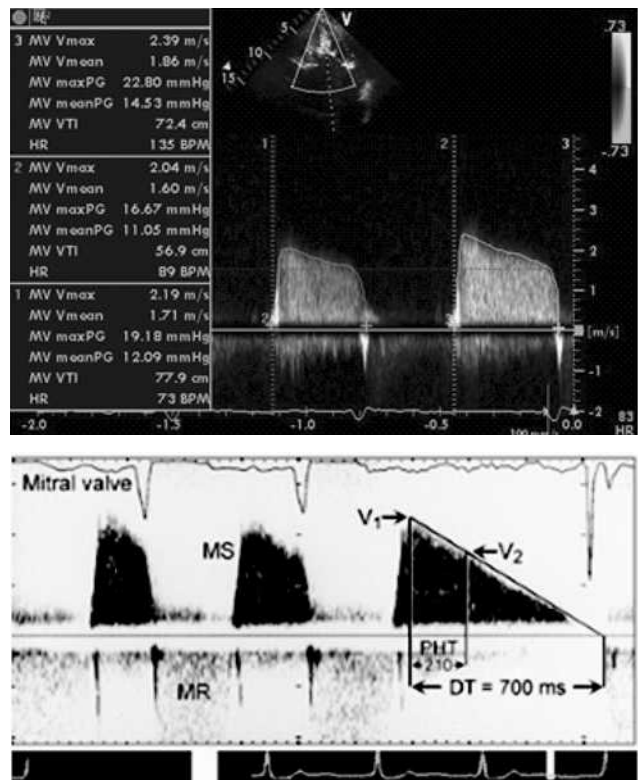
- Berdasarkan area (cm²), derajat stenosis adalah ringan (1,5 – 2,0 cm²), sedang (1,0-1,5 cm²) dan berat (<1,0 cm²).



Penilaian komplikasi kasus stenosis mitral

Stenosis mitral yang berlangsung kronis berpotensi menimbulkan hal lain seperti terbentuknya trombus dan peningkatan tekanan arterial pulmonal. Akibat peningkatan tekanan atrium kiri yang berlangsung lama, terjadi dilatasi atrium kiri dan fibrosis miokardium atrial. Kombinasi dilatasi atrium dan dilatasi apendiks atrium kiri menimbulkan stasis darah yang mengakibatkan mudahnya terbentuk trombus di daerah tersebut. Meski tidak menutup kemungkinan timbulnya trombus di bagian lain dari atrium kiri. Stasis aliran darah tersebut akan nampak sebagai gambaran seperti kabut atau dinamakan *left atrial spontaneous echo contrast* (LASEC). Penilaian trombus di atrium kiri akan lebih sensitif dengan menggunakan ekokardiografi transefogeal (TEE).

Fibrosis miokardium atrium kiri akan menjadi substrat terjadinya atrial fibrilasi. Peningkatan tekanan atrium kiri semakin lama akan menimbulkan hipertensi pulmonal sekunder. Hal ini pada kasus



Gambar 4. Gambar pola doppler dengan modalitas CW Doppler pada SM serta penilaian tekanan gradien transmtral dan MVA.

yang masih awal biasanya masih bisa kembali ke normal, namun pada keadaan peningkatan tekanan pulmonal yang lama dan berat akan menimbulkan kondisi yang ireversibel. Pada kasus dengan tekanan pulmonal yang tinggi tidak jarang diikuti dengan regurgitasi trikuspid biasanya akibat dilatasi ventrikel kanan.

yang bisa ditimbulkan seperti trombus, LASEC dan peningkatan tekanan arterial pulmonal.

- Modalitas ekokardiografi transtorakal bukan modalitas utama terutama untuk menentukan keberadaan trombus di atrium kiri. Ekokardiografi transesofageal lebih sensitif mendeteksi trombus di atrium kiri.

Resume

- Penilaian SM meliputi penilaian anatomis katup dan jaringan subvalvar untuk menentukan kemungkinan keberhasilan intervensi non bedah (Balloon Mitral Valvuloplasty).
- Derajat beratnya stenosis dinilai dengan metode doppler dan 2D echo.
- Penilaian SM meliputi pencarian gambaran lain

Daftar Pustaka

1. Feigenbaum, Harvey; Armstrong, William; Ryan, Thomas. Evaluation of systolic and diastolic function of left ventricle. In: Feigenbaum's Echocardiography, 6th edition, Lippincott Williams & Wilkins 2005.
2. Oh, Jae K; Seward, James B; Tajik AJ. Assessment of diastolic function and diastolic heart failure. In: Echo manual, The, 3rd edition, Lippincott Williams and Wilkins 2006.