

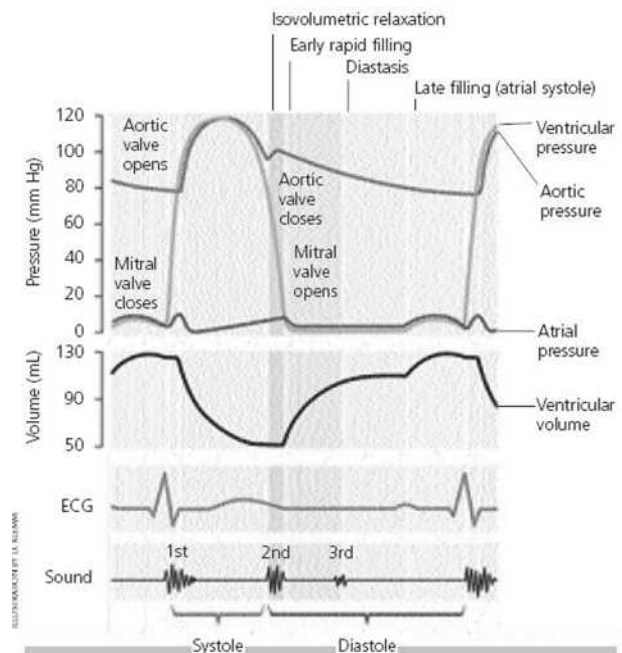
Penilaian Fungsi Diastolik Ventrikel Kiri Dengan Ekokardiografi

Ario Soeryo K

Diastol merupakan proses yang kompleks yang dipengaruhi oleh beberapa faktor meliputi iskemi, frekuensi denyut jantung, kecepatan relaksasi, *compliance* ventrikel kiri (terdiri dari *elastic recoil* dan *stiffness*), pengisian ventrikel kiri, *compliance* atrium kiri, gradien antara atrium kiri dan ventrikel kiri dan *segmental wall coordination of the heart muscle*. Terminologi deskriptif diastol dibagi menjadi 4 yaitu:

1. Relaksasi isovolumetrik: fase antara akhir ejeksi sistolik (penutupan katup aorta) hingga pembukaan katup mitral dimana tekanan ventrikel kiri mengalami penurunan drastis namun volumenya tetap konstan. Fase ini merupakan relaksasi ventrikel kiri aktif serta kontribusi dari *recoil* elastisitas serabut yang telah berkontraksi.
2. Fase pengisian cepat ventrikel kiri: dimulai saat tekanan ventrikel kiri lebih rendah dari tekanan atrium kiri dan pembukaan katup mitral. Pada fase ini darah berakselerasi mencapai kecepatan maksimal yang berhubungan langsung dengan besarnya tekanan atrio-ventrikular dan

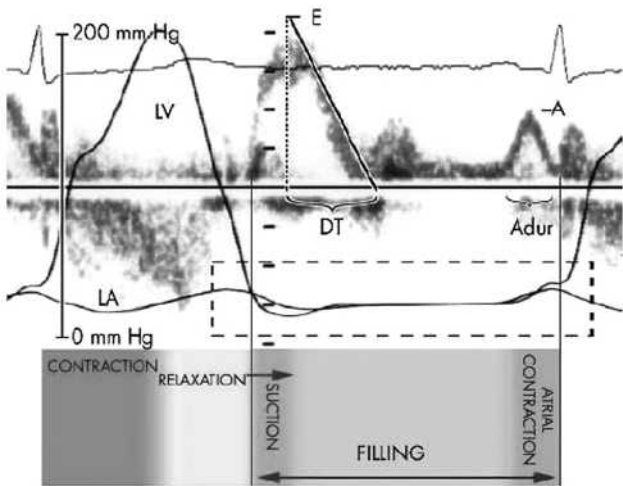
berhenti saat tidak ada gradien lagi. Periode ini menggambarkan interaksi yang kompleks antara *left ventricular suction* (relaksasi aktif) dan sifat viskoelastisitas miokardium (*compliance*).



Gambar 1. Siklus kardiak menunjukkan fase-fase pengisian ventrikel dan kurva perubahan tekanan serta rekaman EKG.

Alamat Korespondensi:

dr. Ario Soeryo K, SpJP. Divisi Diagnostik Non-Invasif, Departemen Kardiologi dan Kedokteran Vaskuler FKUI dan Pusat Jantung Nasional Harapan Kita. Jl S Parman Kav 87 Jakarta 11420. E-mail: arioskoe@yahoo.com



Gambar 2. Fase-fase pengisian ventrikel kiri yang terdiri dari relaksasi, *suction*, pengisian, dan kontraksi atrial. A, mitral filling pada kontraksi atrial; Adur, durasi gelombang A mitral; DT, deceleration time mitral; E, gelombang pengisian awal mitral; LA, kurva tekanan LA; LV, kurva tekanan LV.

3. Diastasis: saat tekanan di atrium kiri dan ventrikel kiri hampir sama dan pengisian ventrikel kiri dipertahankan oleh aliran yang datang dari vena pulmonalis, sehingga atrium kiri menjadi konduit yang pasif dengan jumlah aliran bergantung pada tekanan dan fungsi *compliance* ventrikel kiri.
4. Sistol atrium: merupakan fase dari kontraksi atrium kiri hingga penutupan katup mitral. Fase ini terutama dipengaruhi oleh *compliance* ventrikel kiri tetapi juga tergantung dari resistensi perikardial, kekuatan atrium dan *atrium-ventricular synchronicity* (EKG = PR interval).

Parameter ekokardiografi untuk menilai fungsi diastolik

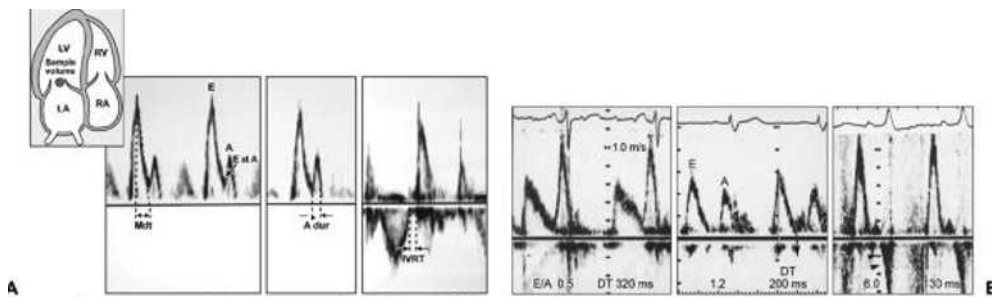
Fungsi diastolik ventrikel kiri merupakan hal yang kompleks dan tergantung pada beberapa faktor diantaranya usia, preload, afterload, irama jantung dan kelainan lainnya yang menyertainya (misalnya penyakit mitral). Penilaian fungsi diastolik dengan menggunakan ekokardiografi dapat dilakukan dengan beberapa parameter yaitu:

1. Penilaian doppler di *mitral inflow*
2. Manuver valsava
3. *M mode Mitral propagation velocity*
4. Aliran vena pulmonalis
5. *Tissue doppler imaging* (TDI)
6. Volume atrium kiri (*Left atrium/LA*)

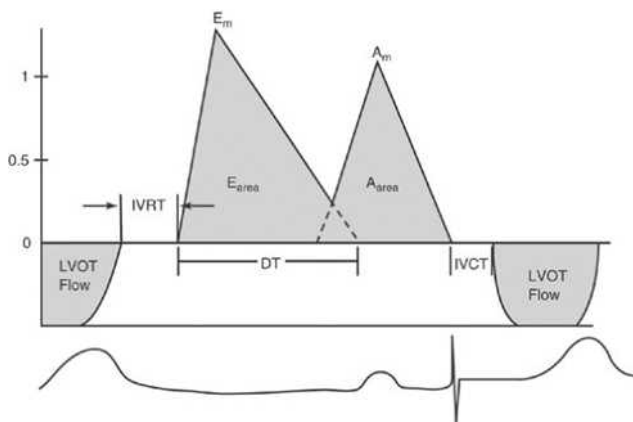
I. Penilaian doppler di *mitral inflow*

Penilaian aliran darah ke ventrikel kiri melalui katup mitral adalah penilaian awal untuk fungsi diastolik yang paling mudah dikerjakan. Cara pemeriksaan ini adalah dengan meletakkan volume sampel pada Doppler Pulsed Wave (PW Doppler) tepat pada ujung katup mitral saat diastolik.

Penilaian fungsi diastolik dengan doppler ekokardiografi merupakan produk dari relaksasi atrial, ventrikel, kontraksi dan *compliance* serta pengisian (*loading*). Pada saat dimulainya fase diastol terjadi waktu relaksasi isovolumik (IVRT) pada saat katup aorta menutup dan katup mitral mulai terbuka. Saat mitral dan trikuspid terbuka terjadi aliran darah ke ventrikel yang akan meningkat kecepatannya mencapai puncak kecepatan fase pengisian awal.



Gambar 3. (A) Gambaran pola Doppler pada sampel volume di ujung katup mitral. (B). Berbagai pola Doppler katup mitral berturut turut pada gangguan relaksasi, normal dan gangguan restriktif.



Gambar 4. Gambaran pola aliran darah melalui mitral yang terlihat dengan menggunakan Doppler PW.

Kemudian terjadi perlambatan dengan laju yang dapat diukur secara doppler dinamakan *deceleration time* (DT). Kontraksi atrial yang mengikutinya setelah fase pengisian lambat nampak sebagai gelombang A.

Pada fungsi diastolik normal ditunjukkan dengan gambaran gelombang E (pengisian awal) lebih dominan dari pada gelombang A. Pada gangguan fungsi diastolik awal (gangguan relaksasi) nampak gambaran gelombang E yang lebih kecil dari pada gelombang A. Gangguan relaksasi ini berakibat pada pemanjangan IVRT dan DT.

Dengan progresifitas penyakit *compliance* ventrikel kiri menurun dan tekanan pengisian menjadi meningkat yang merupakan kompensasi dari peningkatan tekanan atrium kiri dengan meningkatkan pengisian awal meskipun relaksasi terganggu, sehingga pola pengisian tampak seperti normal (*pseudonormal*) = $E/A > 1$. Walaupun demikian tetap menunjukkan abnormalitas relaksasi dan abnormalitas *compliance* dan dibedakan dari pengisian normal dengan pemendekan DT.²³

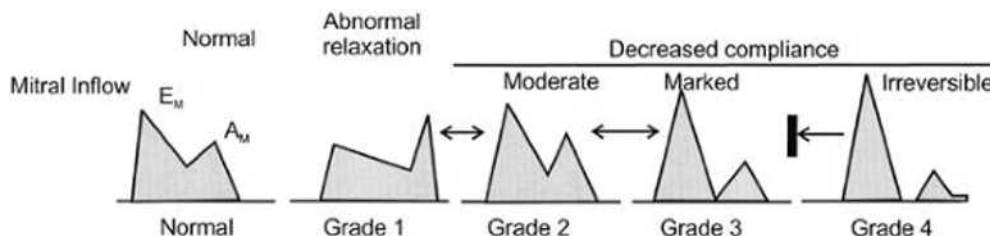
Akhirnya pada pasien dengan gangguan *compliance*

ventrikel kiri yang berat, tekanan atrium kiri secara jelas meningkat dan dikompensasi dengan pengisian diastolik awal yang kuat. Pola pengisian restriktif ($E/A > 2$) sesuai dengan peningkatan tekanan ventrikel kiri yang abnormal dan deselerasi yang tiba-tiba ($DT < 140 - 150$ milidetik) dengan sedikit aliran tambahan selama mid diastol dan kontraksi atrium.²³

Bentuk kurva kecepatan aliran mitral dipengaruhi oleh pengisian ventrikel kiri. Bentuk aliran yang berbeda dapat diamati dalam jam sampai hari pada orang yang sama, tergantung dari *preload* atau *afterload* ventrikel kiri. Peningkatan *preload* meningkatkan tekanan pada pembukaan katup mitral. *Compliance* efektif dari ventrikel kiri menurun dengan 2 alasan, yaitu pertama, kurva linier pada hubungan tekanan – volum diastol dan pergeseran pada kurva tekanan – volum ke kanan disebabkan volum ventrikel yang membesar yang mengakibatkan peningkatan yang lebih tinggi dari tekanan per unit volum selama diastol. Kedua, bila volum ventrikel kiri meningkat, terjadi pembatasan oleh perikardial yang mengakibatkan pergeseran kurva volume–tekanan diastol ke atas dan ke kiri. Jadi peningkatan *preload* akan meningkatkan kecepatan E dan pemendekan waktu deselerasi. Sebaliknya penurunan *preload* menurunkan kecepatan E dan memanjangkan waktu deselerasi. Peninggian *afterload* akan memperpanjang kecepatan relaksasi ventrikel kiri yang pada akhirnya menurunkan kecepatan E dan memperpanjang waktu deselerasi.^{23,34}

Keterbatasan

Beberapa kondisi pasien menjadikan pemeriksaan aliran darah mitral ini memiliki keterbatasan dalam penilaian fungsi diastolik. Masalah utama yang ditemui adalah dalam hal membedakan gangguan diastolik *pseudonormal* dengan fungsi diastolik normal sehingga diciptakanlah beberapa parameter pengukuran untuk membedakan dua kondisi ini.



Gambar 5. Pola aliran *mitral inflow* pada berbagai tingkatan derajat fungsi diastolik.

Pada beberapa keadaan seperti sinus takikardia, gangguan sistem konduksi dan atrial flutter, pola aliran Doppler bisa mengalami perubahan. Pada irama sinus takikardia dapat terlihat gambaran fusi kedua gelombang E dan A. Pada atrial flutter tidak terlihat gelombang E, rasio E/maupun DT. Pada kondisi seperti ini diperlukan parameter lainnya untuk menilai fungsi diastolik maupun tekanan pengisian ventrikel kiri.

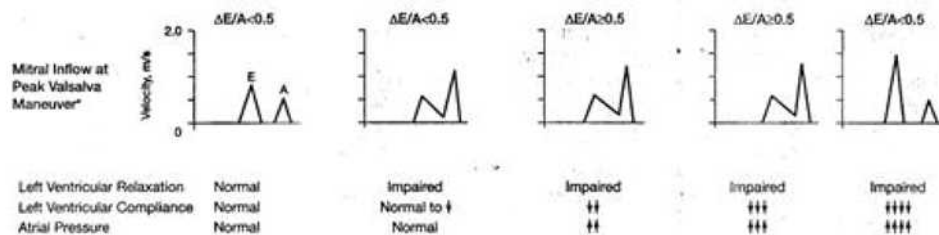
II. Manuver Valsalva

Pemakaian parameter *tissue doppler imaging* (TDI) untuk menilai fungsi diastolik memberikan nilai tambah karena parameter ini kurang sensitif terhadap kompensasi *preload* dibandingkan parameter doppler yang biasa dipakai. Parameter ini memungkinkan pemeriksa untuk memeriksa kecepatan miokardium pada berbagai segmen dari beberapa sudut pandang

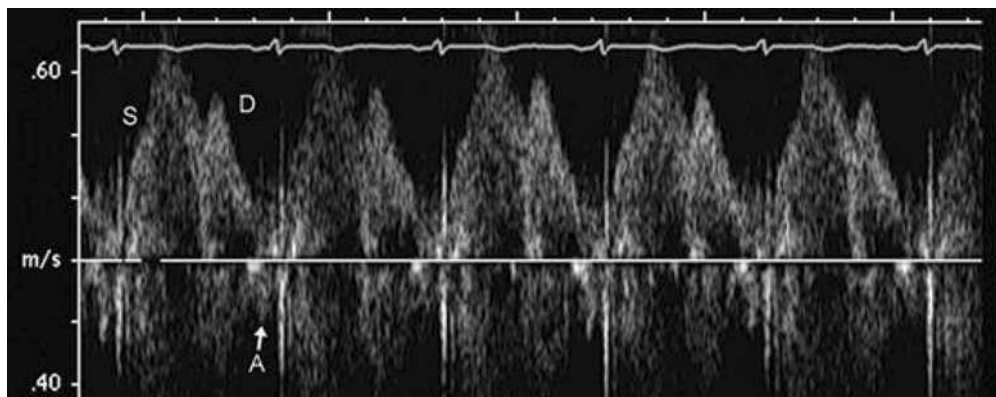
yang berbeda. Gelombang E' (TDI) serta rasio E'/a' mempunyai perangai yang serupa dengan metode doppler ekokardiografi (gelombang E,A) dalam penurunan fungsi diastolik. Karena parameter TDI ini lebih kurang sensitif terhadap *preload* maka parameter ini dapat digunakan untuk membedakan fungsi diastolik normal dengan pseudonormal.

Keterbatasan

Keterbatasan utama pemeriksaan ini adalah tidak semua orang dapat melakukan manuver ini dengan betul. Nilai pemeriksaan ini di dalam praktis klinis menjadi tergeser setelah diperkenalkannya metode pemeriksaan TDI anulus mitral yang relatif lebih mudah. Pada lab ekokardiografi yang cukup ramai, metode ini biasanya akan di lakukan apabila penilaian fungsi diastolik masoh belum jelas meski menggunakan parameter-parameter pemeriksaan yang lain.



Gambar 6. Kriteria doppler untuk klasifikasi fungsi diastolik. E: kecepatan pengisian awal puncak, A: kecepatan pada kontraksi atrium, DT: waktu deselerasi, Adur: durasi A, ARdur: durasi AR, S: aliran sistolik, D: aliran diastolik, AR: aliran balik atrium-vena pulmonalis, e': kecepatan anulus mitral pada gerakan diastolik awal, a': kecepatan gerakan anulus mitral saat sistol atrium.



Gambar 7. Gelombang S merupakan gambaran aliran saat fase sistolik, D adalah aliran saat pengosongan atrium kiri dan A merupakan aliran darah saat kontraksi atrium.

III. Aliran vena pulmonal

Gambaran doppler aliran vena pulmonal dapat dideteksi pada sekitar 80-97% pasien dengan menggunakan ekoakardiografi transtorakal. Gambaran pola aliran vena pulmonalis seperti pada gambar 7.

Pemeriksaan ini dilakukan dengan meletakkan sampel volume tepat >0,5 cm ke dalam muara vena pulmonal. Muara vena pulmonal dapat terlihat pada posisi apikal ventrikel kiri dengan menggunakan bantuan Colour Flow imaging untuk mendeteksi aliran darah dari vena pulmonal.

Pemeriksaan ini berkurang akurasinya pada kondisi fraksi ejeksi ventrikel kiri >50%, fibrilasi atrial, penyakit katup mitral dan kardiomiopati hipertrofi. Parameter penghitungan selisih durasi A dengan durasi A mitral inflow > 30 ms mengindikasikan peningkatan LVEDP.

Keterbatasan

Salah satu keterbatasan utama adalah sulitnya mendapatkan gambaran doppler yang dapat diinterpretasi dengan baik. Sinus takikardia dan blok AV sering kali menyebabkan kontraksi atrial terjadi sebelum gelombang mitral dan vena pulmonal mencapai nilai nol. Pada fibrilasi atrial, hilangnya kontraksi atrial akan mengurangi aliran sistolik vena pulmonal tidak tergantung pada tekanan pengisiannya.

IV. Color M-mode flow propagation velocity (CMFPV)

Pencitraan gambaran M mode pada aliran mitral dapat dipergunakan untuk menilai fungsi diastolik. Metode ini dilakukan dengan meletakkan garis M

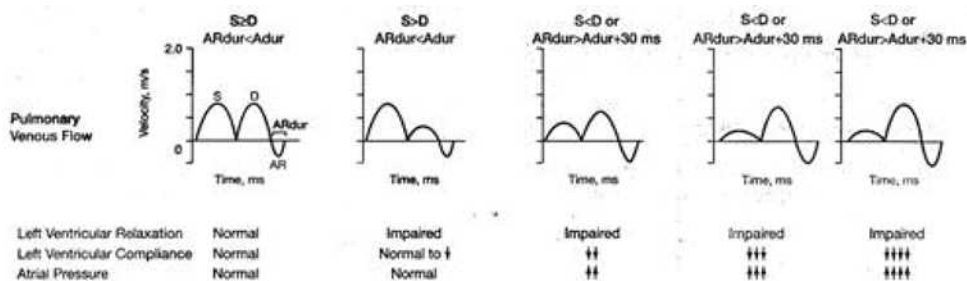
mode tepat pada pertengahan mitral inflow yang didapatkan pada pandangan apikal. Bersamaan dengan menyalakan fungsi colour flow doppler, dengan nilai Nyquist Limit diturunkan sampai kecepatan tertinggi di sentral aliran tersebut berwarna biru. Akan didapatkan gambaran seperti pada gambar 9 di bawah.

Nilai propagation velocity (Vp) diukur dari bidang pembukaan katup mitral sampai dengan 4 cm distal ke arah ventrikel kiri. Nilai Vp > 50 cm/s dikategorikan normal atau semakin lambat kecepatan slope aliran mitral-apikal maka dapat dikatakan terdapat disfungsi diastolik.

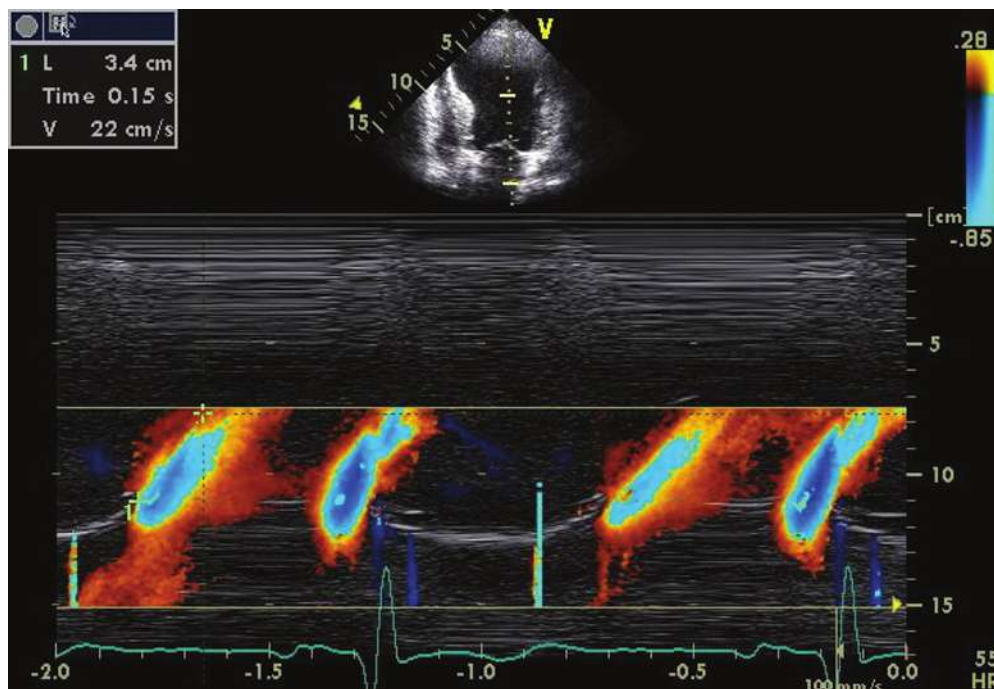
Metode ini dapat pula digunakan untuk memperkirakan tekanan pengisian ventrikel kiri dengan mengikutsertakan nilai E dari mitral inflow. Rasio nilai puncak E (dari mitral inflow) dengan nilai Vp secara langsung proporsional dengan tekanan LA. Pada kelompok pasien dengan penurunan fungsi sistolik, Vp dapat digunakan sebagai alternatif untuk memperkirakan nilai tekanan pengisian ventrikel kiri. Nilai E/Vp \geq 2.5 berkorelasi dengan PCWP > 15 mmHg dengan nilai keakuratan yang cukup baik.

Keterbatasan

Keterbatasan utama adalah kesulitan mendapatkan gambaran aliran mitral secara optimal. Kesulitan menentukan awal pembukaan katup mitral pada pengukuran Vp dapat mempengaruhi nilai akhirnya. Demikian pula dalam hal menentukan colour baseline untuk melihat slope secara tepat dapat mengurangi nilai Vp nya. Pemakaian rasio E/Vp sebaiknya berhati-hati pada pasien dengan fraksi ejeksi normal. Pasien dengan volume ventrikel kiri namun mempunyai tekanan pengisian yang abnormal dapat memberikan angka Vp normal pula.



Gambar 8. Pola aliran doppler vena pulmonal pada tiap derajat fungsi diastolik.



Gambar 9. Contoh pola CMFPV pada pasien dengan disfungsi diastolik (gangguan relaksasi). Nilai slope (Vp) adalah 22 cm/s.

V. Tissue doppler Imaging pada annulus katup mitral

Tissue doppler imaging pada anulus mitral memungkinkan kecepatan perubahan letak anulus untuk dapat dianalisa. Hal ini dapat memberikan informasi mengenai disfungsi diastolik. Gelombang TDI ini dapat dilakukan pada >95 % pasien tidak tergantung pada kualitas gambar 2D nya. Gambar 11 menunjukkan pola gelombang pada pemeriksaan ini.

Secara praktis gambaran TDI anulus mitral pada orang normal adalah $e' > 8\text{cm/s}$ atau $>10\text{cm/s}$ (pada dewasa muda) dengan rasio $e'/a' > 1$. Pengukuran ini dapat dilakukan di bagian manapun dari anulus mitral. Dengan meletakkan sampel volume pada septal anulus ataupun lateral anulus mitral akan didapatkan gambaran seperti pada gambar 10. Gambaran ini biasanya didapatkan pada pandangan apikal.

Nilai kecepatan gelombang yang didapatkan pada lateral anulus mitral dikatakan kurang dipengaruhi oleh kondisi pengisian awal ventrikel dibandingkan pada penilaian septal anulus. Meski demikian, penilaian TDI lebih tidak tergantung pada kondisi pengisian dibandingkan dengan metode lainnya seperti doppler mitral inflow.

Peran penilaian hemodinamik kecepatan e' meliputi relaksasi ventrikel kiri, preload, fungsi sistolik dan tekanan ventrikel kiri. Tekanan pengisian ventrikel kiri mempunyai efek minimal terhadap e' untuk preload. Sehingga pada pasien tersebut kecepatan e' dapat digunakan untuk mengoreksi efek relaksasi LV pada kecepatan E (mitral inflow) dan rasio E/e' dapat dipergunakan untuk penilaian tekanan pengisian ventrikel.

Peran hemodinamik utama a' meliputi fungsi sistolik atrium kiri dan LVEDP. Makin meningkat fungsi sistolik atrium kiri akan menyebabkan makin tingginya kecepatan gelombang a' . Sedangkan peningkatan LVEDP akan menurunkan kecepatan a' .

Pada penilaian rasio E/e' untuk menentukan tekanan pengisian ventrikel kiri, saat ini diutamakan untuk mendapatkan nilai rerata e' dari lateral dan septal anulus. Hal ini dikarenakan nilai septal e' biasanya lebih rendah dari pada lateral e' . Pemakaian nilai rerata ini terutama digunakan apabila terdapat disfungsi regional ventrikel kiri. Nilai rasio $E/e' < 8$ dikategorikan normal, $E/e' > 15$ dikorelasikan dengan peningkatan tekanan pengisian LV. Sedangkan nilai antara 8 dan 15 menunjukkan bahwa perlu parameter lainnya untuk mendapatkan kesimpulan yang pasti.

Keterbatasan

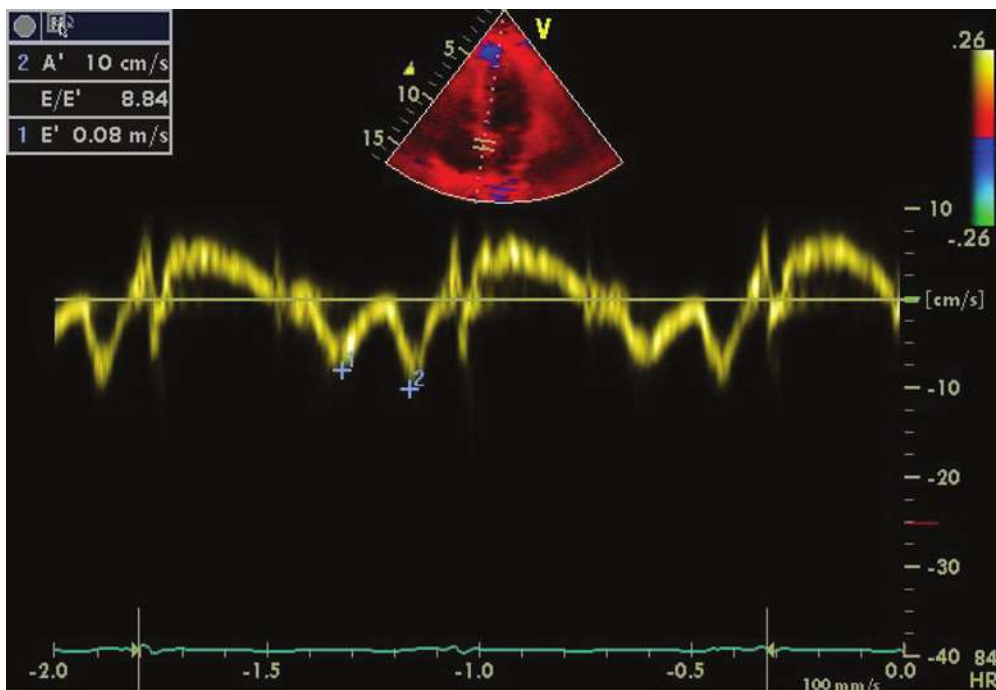
Keterbatasan teknis adalah diantaranya lokasi sampel volume, gain, filter dan angulasi garis kursor dengan gerakan anulus. Hal-hal tersebut adalah esensial untuk mendapatkan nilai yang dapat dipercaya.

Terdapat pada beberapa kondisi klinis dimana rasio E/e' sebaiknya tidak digunakan. Pada orang normal, kecepatan e' berkorelasi dengan preload sehingga rasio E/e' tidak menggambarkan estimasi tekanan pengisian LV. Nilai e' akan menurun pada kalsifikasi anulus, ring pasca bedah jantung, stenosis mitral, dan katup prostetik mitral. Nilai e' akan meningkat pada regurgitasi mitral primer yang sedang sampai dengan berat.

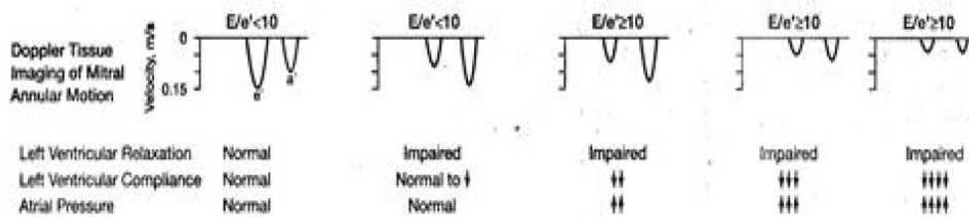
VI. Volume atrium kiri/LA

Pengukuran volume LA mudah dikerjakan dalam pemeriksaan ekokardiografi sehari-hari. Pengukurannya paling akurat didapatkan menggunakan pandangan apikal 4 *chamber* dan 2 *chamber*. Pengukuran ini penting karena terdapat hubungan yang signifikan antara remodeling LA dan temuan ekokardiografi pada fungsi diastolik. Volume LA ini dikatakan merefleksikan efek kumulatif tekanan pengisian dalam periode waktu yang berlangsung lama.

Salah satu studi observasi pada 6657 pasien tanpa riwayat penyakit kardiovaskular sebelumnya



Gambar 10. Gelombang e' (no 1) menunjukkan gerakan anulus pada fase pengisian awal diastolik. Gelombang a' (no 2) adalah pada fase kontraksi atrium.



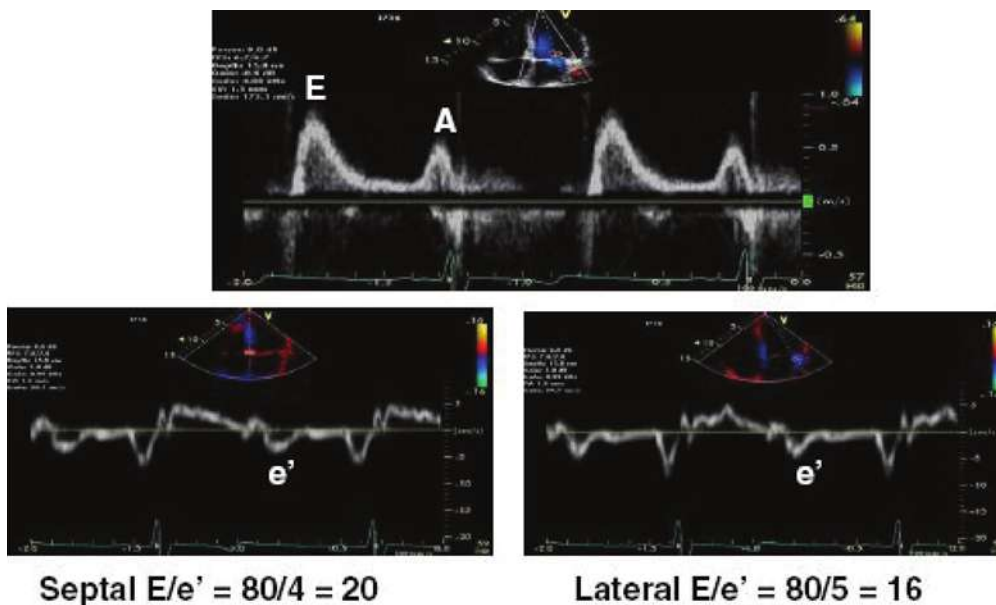
Gambar 11. Pola TDI anulus katup mitral pada tiap fase gangguan fungsi diastolik.

menunjukkan indeks volume LA ≥ 34 ml/m² merupakan prediktor independen terhadap kematian, gagal jantung, fibrilasi atrial dan stroke iskemik.

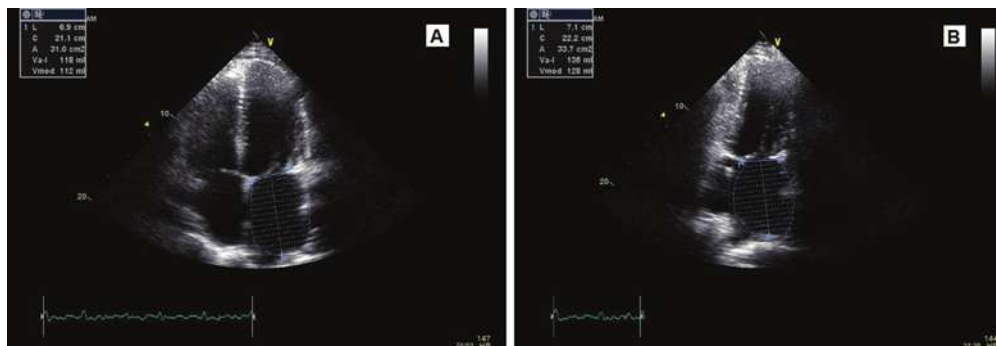
Meski demikian perlu diingat bahwa dilatasi atrium kiri bisa didapatkan pada pasien dengan bradikardia dan dilatasi ventrikel kiri, anemia, flutter atrial atau fibrilasi, penyakit katup mitral, meski tidak didapatkan disfungsi diastolik. Analisa hasil pengukuran volume atrial ini sebaiknya mengikutsertakan data-data lainnya seperti kondisi klinis pasien, volume ruang jantung lainnya dan parameter Doppler dari relaksasi ventrikel kiri.

Rekomendasi Menentukan Klasifikasi Disfungsi Diastolik

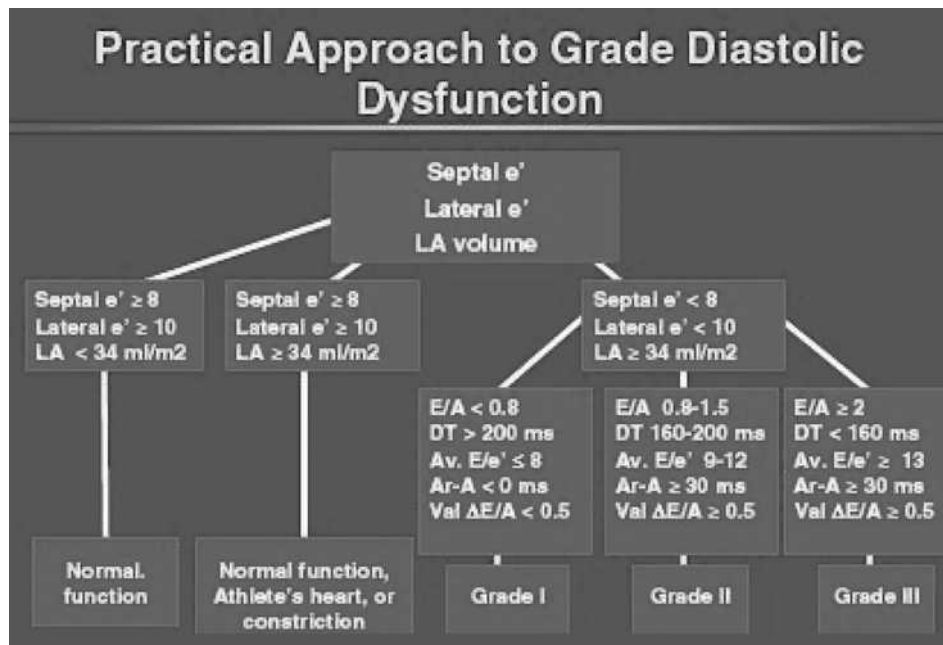
Fungsi diastolik ventrikel kiri dibagi menjadi keadaan normal, disfungsi diastolik ringan atau grade I (gangguan relaksasi), disfungsi diastolik derajat sedang atau grade II (gangguan komplians), dan grade III (gangguan restriktif). Disfungsi diastolik berat dibagi kembali menjadi grade IIIa, yaitu yang mengalami perubahan menjadi grade II setelah menjalani terapi yang optimal. Dan grade IIIb dimana derajat disfungsi diastolik tetap tidak berubah meski telah mendapat terapi optimal.



Gambar 12. Gambaran doppler pada mitral inflow (atas) dan TDI anulus mitral di lateral dan septal anulus pada pasien dengan gagal jantung. Fraksi ejeksi masih dalam batas normal. Tampak bahwa nilai E/e' baik pada septal maupun lateral menunjukkan nilai yang tinggi.



Gambar 13 . Pengukuran volume LA pada pandangan apikal 4 ch (A) dan 2 ch (B).



Gambar 14. Pendekatan untuk menentukan derajat disfungsi diastolik

Pembagian ini merupakan prediktor yang penting untuk semua penyebab kematian pada studi epidemiologi berskala besar. Bahkan pada pasien dengan disfungsi diastolik ringan (gangguan relaksasi) dihubungungkan dengan mortalitas dalam 3-5 tahun yang 5 kali lebih tinggi dibandingkan pasien dengan fungsi diastolik normal. Penilaian fungsi diastolik ini semestinya mempertimbangkan juga usia dan frekuensi jantung. Penentuan derajat fungsi diastolik digambarkan melalui gambar 14 di bawah ini.

Parameter pasien dengan disfungsi diastolik ringan (grade I) adalah:

- Rasio E/A < 0,8
- DT > 200 ms
- IVRT \geq 100 ms
- Rasio gelombang S>D pada vena pulmonal
- e' annulus < 8cm/s
- nilai rasio E/e' < 8 (di septal dan lateral)

Parameter pasien dengan disfungsi diastolik sedang (grade II) adalah:

- Rasio E/A 0,8-1,5 (pseudonormal) yang akan menurun dengan valsalva manuver
- Rasio E/e' (rerata di septal dan lateral) adalah 9-12

- $e' < 8$ cm/s
- data penunjang lainnya adalah: kecepatan A vena pulmonal > 30cm/s dengan rasio S/D < 1
- Volume LA meningkat

Parameter pasien dengan disfungsi diastolik berat (grade III) adalah :

- rasio E/A > 2
- DT < 160 ms
- IVRT \leq 60 ms
- Rerata E/e' > 13 (atau septal E/e' \geq 15 dan lateral E/e' > 12)
- Volume LA meningkat

Daftar Pustaka

1. Recommendations for the evaluation of left ventricular diastolic function by echocardiography: Guidelines and standards. American Society of Echocardiography, 2009
2. Feigenbaum, Harvey; Armstrong, William; Ryan, Thomas. Evaluation of systolic and diastolic function of left ventricle. In: Feigenbaum's Echocardiography, 6th edition, Lippincott Williams & Wilkins 2005.
3. Oh, Jae K; Seward, James B; Tajik AJ. Assessment of diastolic function and diastolic heart failure. In: Echo manual, The, 3rd edition, Lippincott Williams and Wilkins 2006.